TỔNG QUAN X QUANG LAO PHỔI

TS. Cung Văn Công
Bệnh viện phổi TW

Dịch tễ

- >10 triệu ca mỗi năm
- 2 triệu người chết
- 1/3 ở châu á
- 15,000 ở Mỹ
- 1 người bị lao có thể lây nhiễm cho 10 -15 người khác mỗi năm

Nhiễm lao và bệnh lao

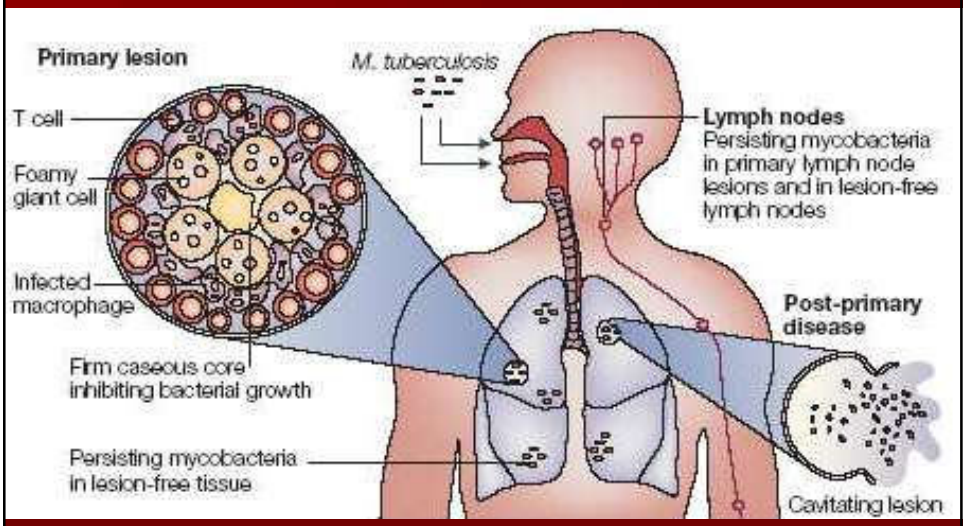

Nhiễm lao và bệnh lao

- Bệnh lao chủ yếu lây qua đường hô hấp = giọt bắn.
- Khi hít phải vi khuẩn lao vào đờng hô hấp > nhiễm lao (lao tiềm ẩn).
- Cơ thể chống đỡ bằng bệ thống miễn dịch : tiêu diệt hoặc khống chế > không bị bệnh (# 90%).
- Cơ thể không tiêu diệt được, không khống chế được hoặc suy giảm miễn dịch > bệnh lao (# 10%)
- Nhiễm HIV nguy cơ bị lao lớn hơn 5 — 10 % so với ngời không nhiễm HIV.

AFB (acid-fast bacillus)

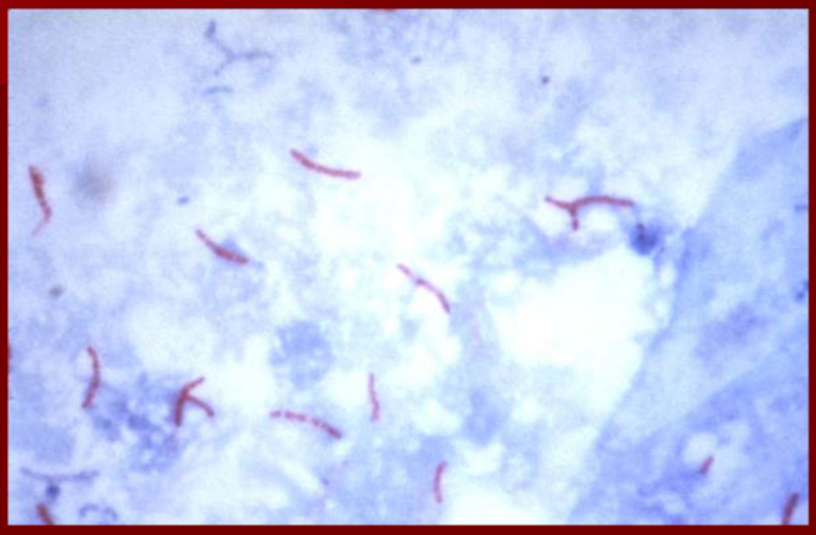

Trực khuẩn kháng cồn, kháng a xit (Mycobacteria)

- Mycobacteria là trực khuẩn hiếu khí, hình que, không tồn tại ở dạng bào tử, thời gian nhân đôi dài.
- Nhiều loài Mycobacteria có thể tồn tại trong thiên nhiên, nhưng các Mycobacteria gây bệnh cho người có thể được chia thành hai nhóm lớn: Nhóm bệnh lao (MTB) và nhóm lao không điển hình (NTM).

Hướng dẫn của CTCLQG

- AFB (+) => Gene Xpert,
  => nếu (+):
  - Khẳng định MTB
  - Số lượng VK
  - Có kháng với Rifapicin hay không
  - => Nếu (-) => Nuôi cấy định danh (NTM ?)

1. Nhiễm lao (lao tiềm ẩn)

- Dịch tễ: 40 – 60 % dân số
- 5-10% có thể trở thành BN lao
- Chẩn đoán.

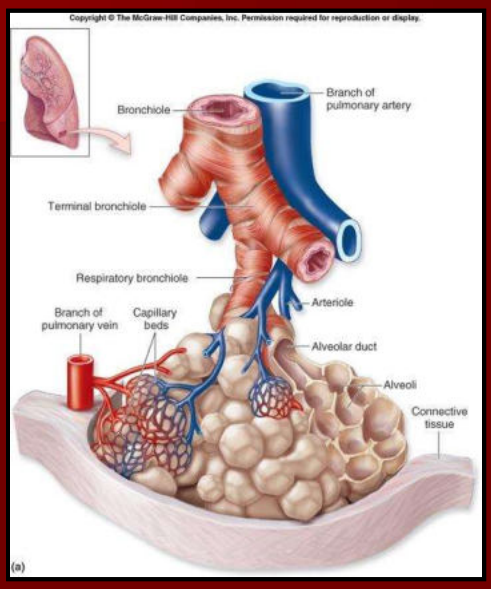

CCấu trúc phế nang

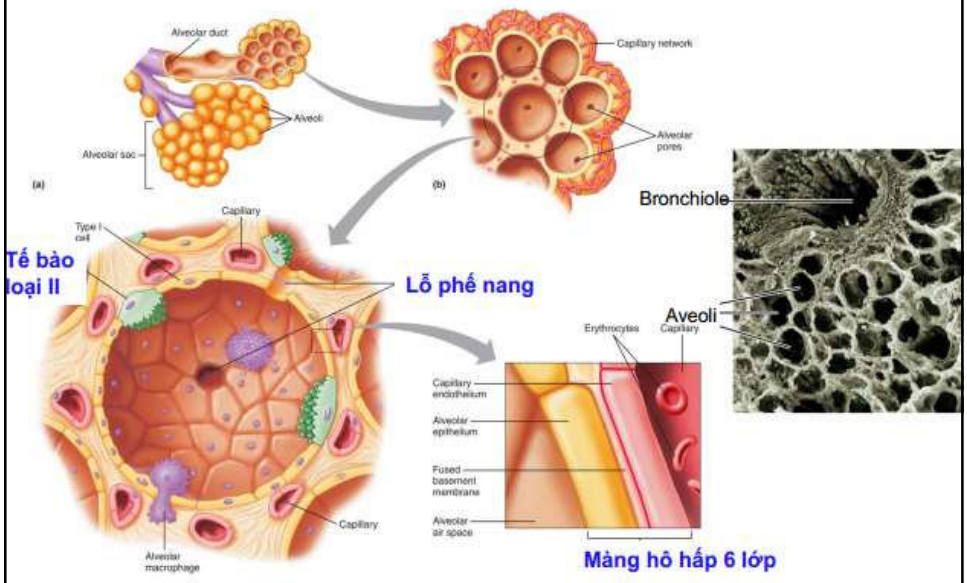

1. Nhiễm lao (lao tiềm ẩn)

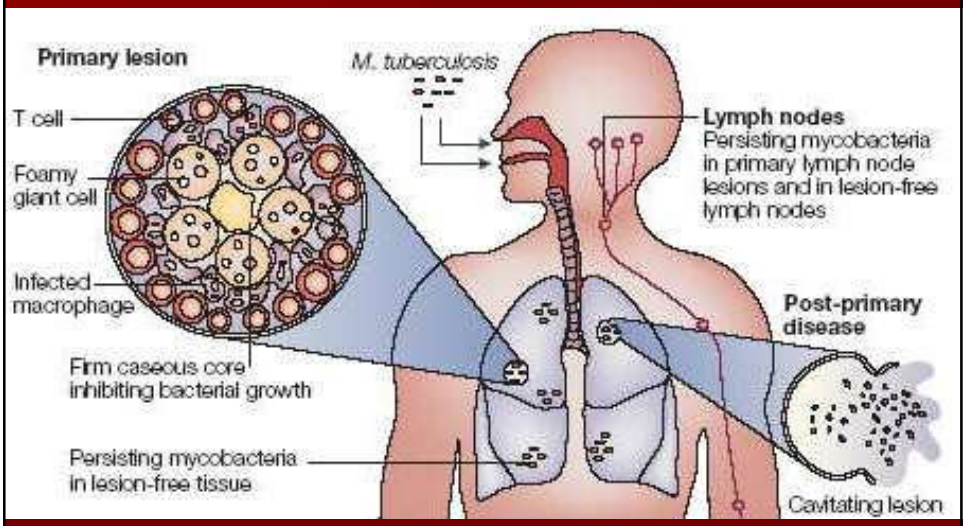

1. Nhiễm lao (lao tiềm ẩn)

- Những người hít phải vi khuẩn lao từ những giọt bắn của BN lao.
- Đóng khung vi khuẩn lao trong các phức hợp miễn dịch.

  => lao tiềm ẩn.

1. Nhiễm lao (lao tiềm ẩn)

- Chẩn đoán lao tiềm ẩn:
  - ➢Dấu hiệu dương tính: TST/IGRA hoặc cả hai (+)
  - ➢Dấu hiệu âm tính:
    - X quang ngực bình thường/ có bất thường không nghi lao
    - Không có dấu hiệu lâm sàng

kV thấp và kV cao

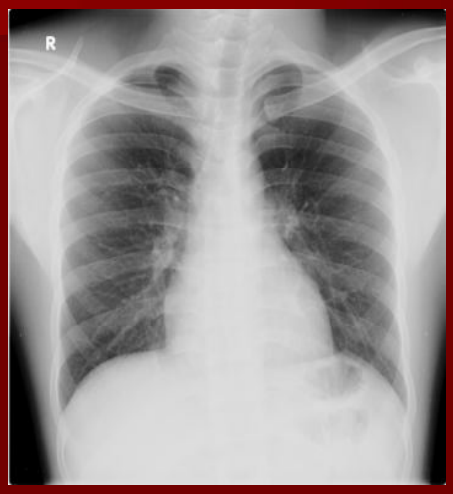

Làm thế nào để có phim X quang ngực chất lượng tốt

Điện áp bổ trợ

Điện áp cao : Điện áp 100 / 120 kV cung cấp độ tương phản tối ưu giữa phổi và xương, hình ảnh rõ ràng của trung thất và mạch máu

Thời gian chiếu tia

0.005 giây : giảm các chuyển động nhiễu do hoạt động đập của tim và các cử động hô hấp

2. Lao khởi đầu/Lao tiên phát - Primary TB (lao sơ nhiễm)

- Lao khởi đầu:
  - Reactivation.
  - Hay gặp ở trẻ em, đặc biệt là trẻ 1-5 tuổi.
  - Bệnh rất ít gặp ở người lớn.
  - Bất thường chủ yếu: Hạch lớn TT, rốn phổi
- Phân loại:
  - KĐ chưa có biến chứng
  - Lao KĐ có biến chứng (hạch to gây chèn ép, hạch to hóa mủ => vỡ hạch)

2. Lao khởi đầu/Lao tiên phát - Primary TB (lao sơ nhiễm)

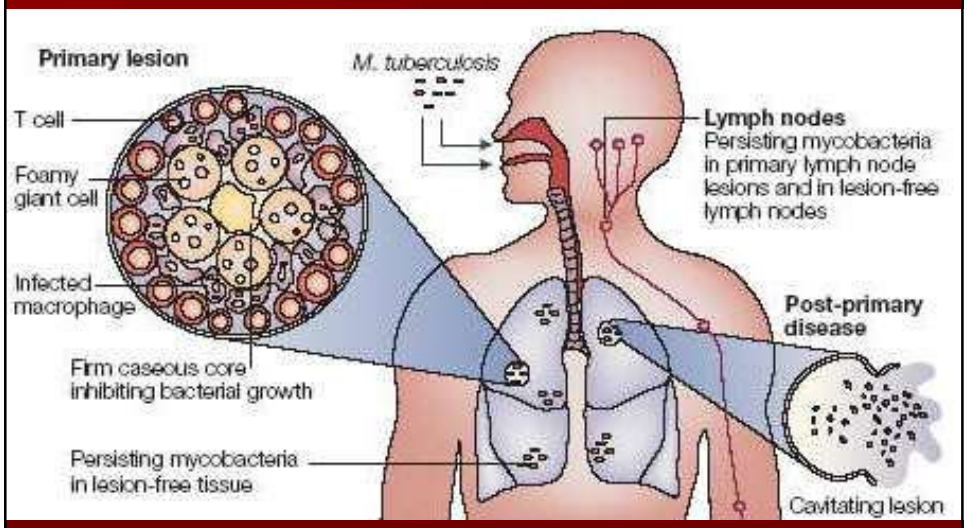

CCấu trúc phế nang

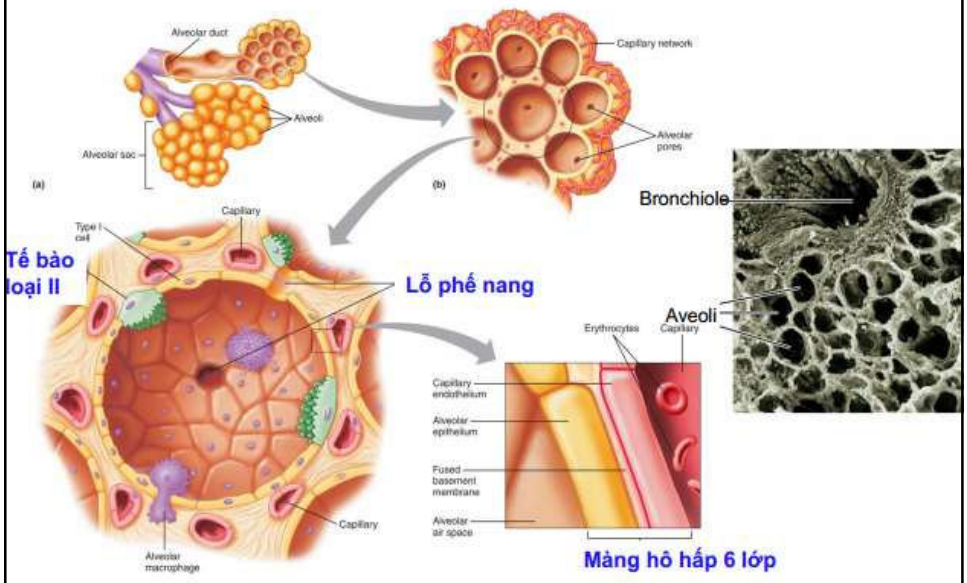

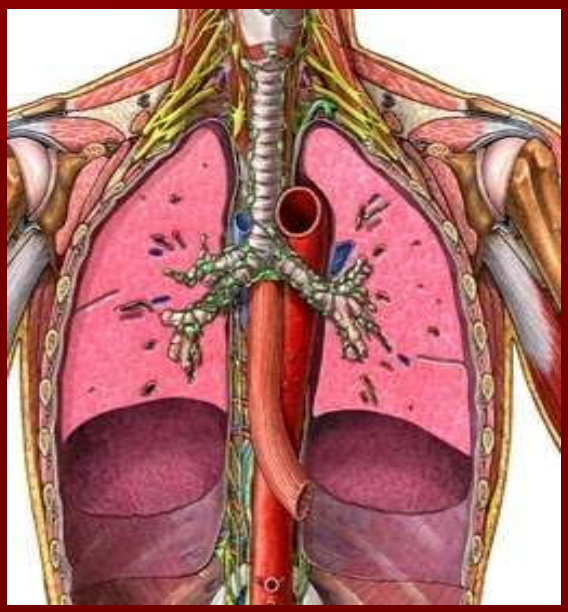

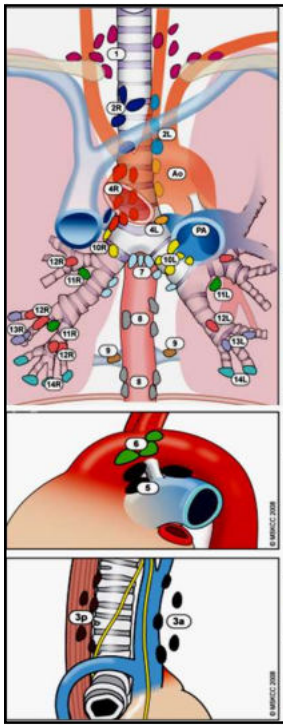

Vùng thượng đòn

- 1 Hạch cổ thấp, hạch thượng đòn và hạch hõm ức

Trung thất trên

- 2R Hạch cạnh khí quản cao bên phải
- 2L Hạch cạnh khí quản cao bên trái
- 3a Hạch trước mạch máu
- 3p Hạch sau khí quản
- 4R Hạch cạnh khí quản thấp bên phải
- 4L Hạch cạnh khí quản thấp bên trái

Cửa sổ chủ phổi

- 5 Hạch dưới động mạch chủ
- 6 Hạch cạnh động mạch chủ

Dưới chạc ba khí quản

- 7 Hạch dưới chạc ba khí quản

Trung thất dưới

- 8 Hạch cạnh thực quản (dưới chạc ba khí quản)
- 9 Hạch dây chằng phổi

Rốn phổi/liên thùy

- 10 Hạch rốn phổi
- 11 Hạch liên thùy

Vùng ngoại biên

- 12 Hạch thùy
- 13 Hạch phân thùy
- 14 Hạch tiểu thùy

Bản đồ hạch trung thất theo AJCC 7th

Detterbeck F.C.(2013),"The stage classification of lung cancer" Chest, 143(5 Suppl), pp. e191S-210S.

2. Lao khởi đầu/Lao tiên phát - Primary TB (lao sơ nhiễm)

- ~ 15% hình XQ phổi bình thường.
- Hầu hết các trường hợp hiện diện bằng hình ảnh các hạch bạch huyết.
- ~ 60% ở trẻ em có hạch to rốn phổi.
- ~ 40% có hạch quanh khí quản, ~80% dưới carina.
- Có thể hạch ở 1 hoặc nhiều vị trí.
- Hình "Săng" sơ nhiễm hiếm gặp.
- Đôi khi có thể gặp hình ảnh đông đặc 1 thùy hoặc phân thùy hoặc 1 bên phổi (do hạch chèn ép) hoặc tràn dịch màng phổi.

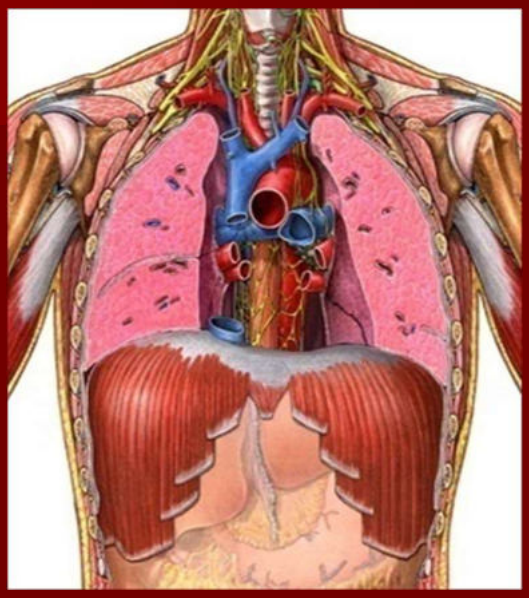

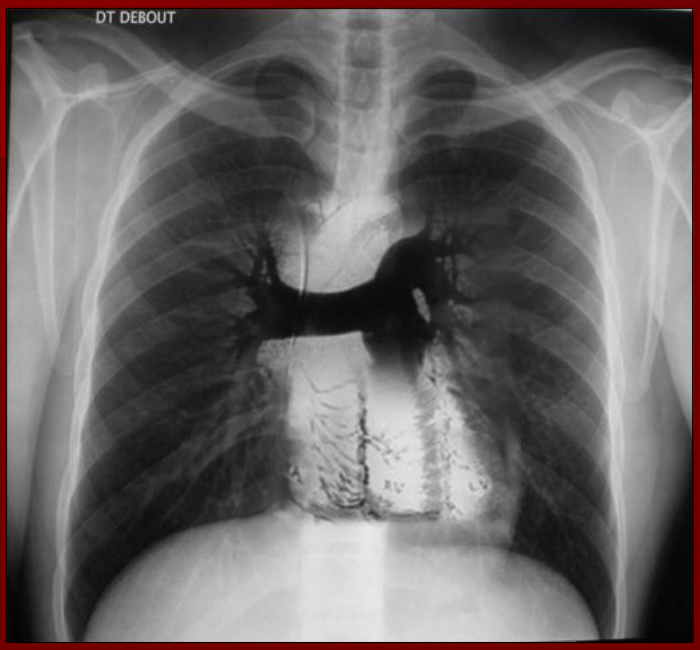
DT DEBOUT

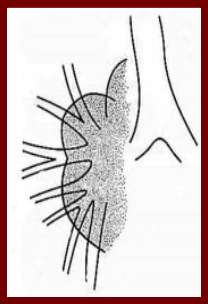

Hạch to 2 bên

Chú ý rằng lồi ở giới hạn ngoài và chồng lấp với các mạch máu bình thường có thể thấy được do các hạch rốn phổi

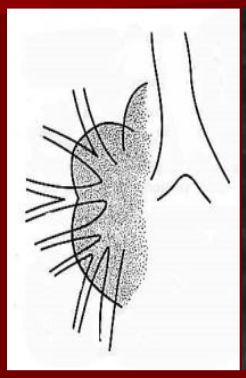

Hạch rốn phổi

Rốn phổi bình thường

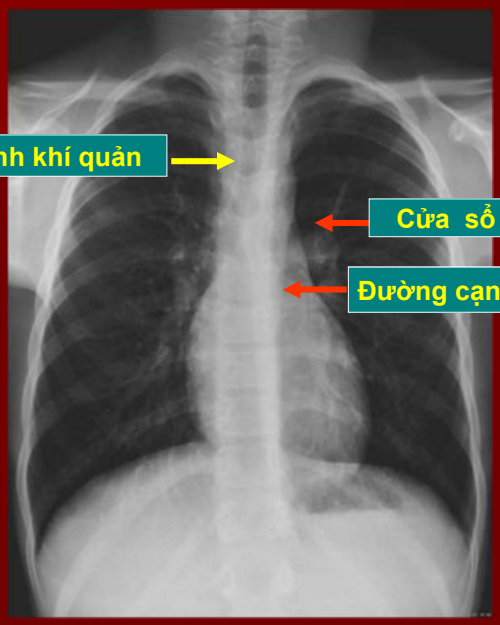

3 đường thực sự hữu ích trong thực hành…

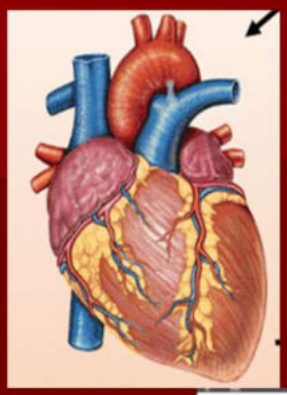

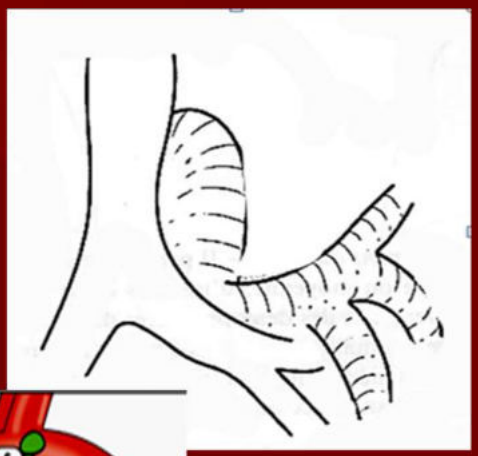

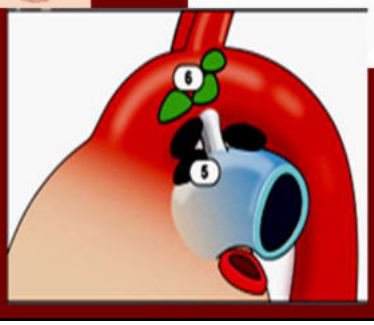

Cửa sổ chủ - phổi

ĐM phổi phải và trái trên phim thẳng và nghiêng

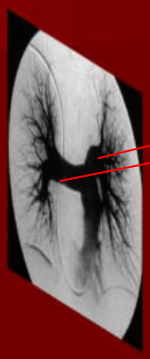

Rốn phổi: So sánh hai bên

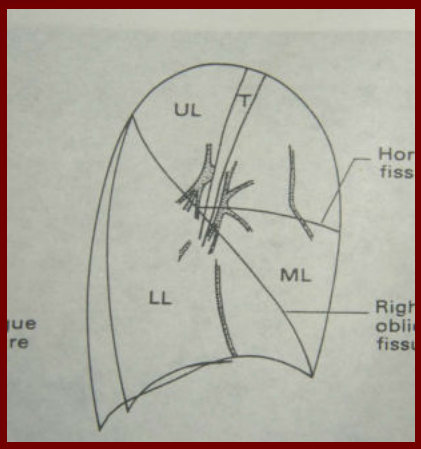

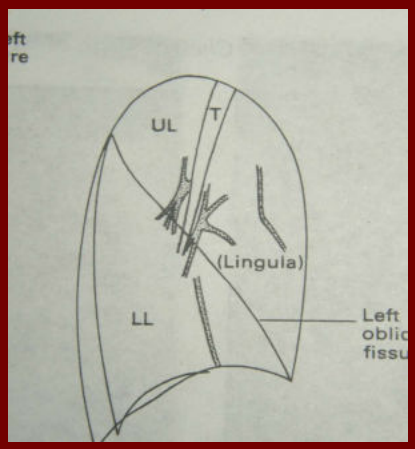

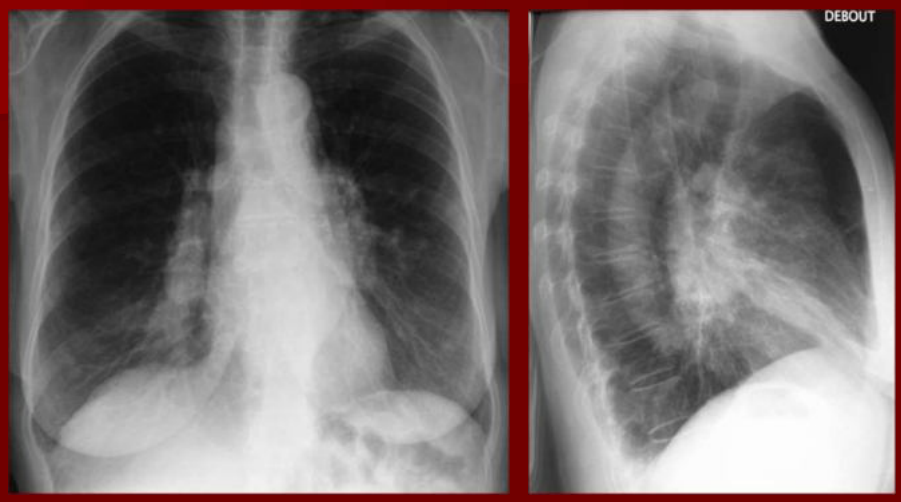
DEBOUT

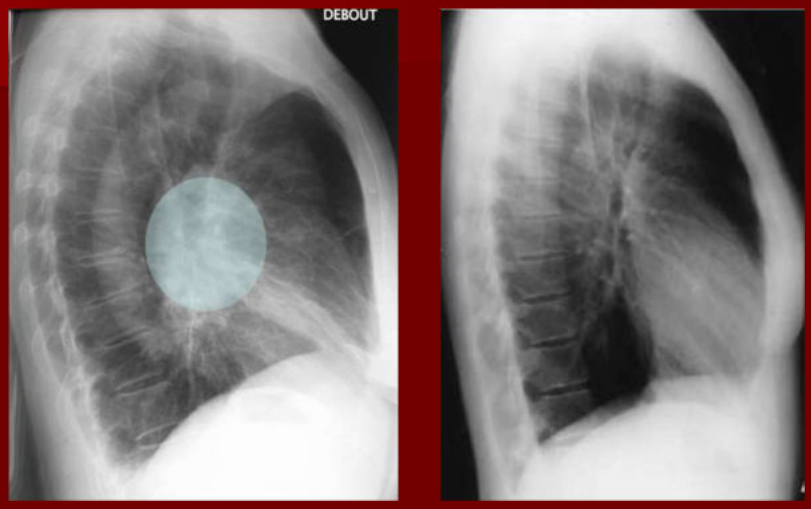
DEBOUT

Kỹ thuật chụp

Kỹ thuật chụp

Tuyến ức

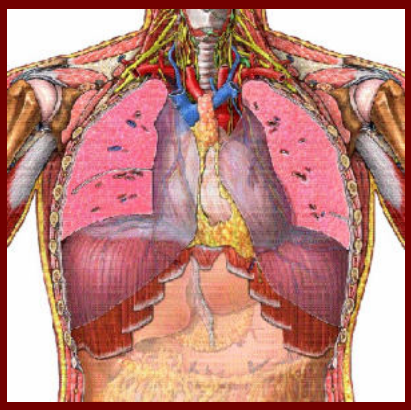

Tuyến ức

Phì đại tuyến ức ở trẻ nhỏ

Lao tiên phát chưa có biến chứng

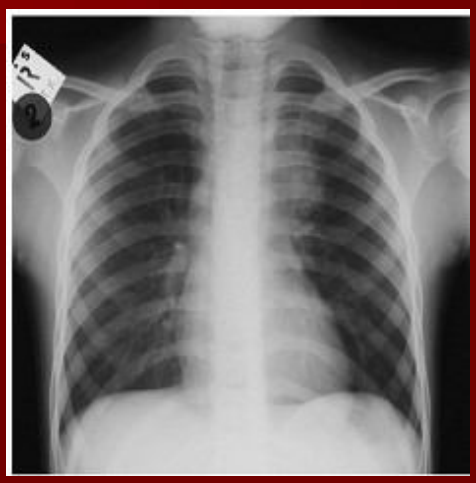

Lao tiên phát có biến chứng

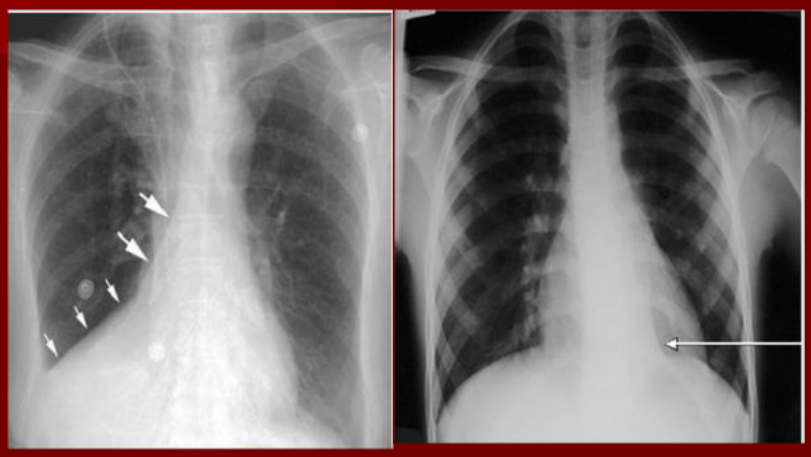

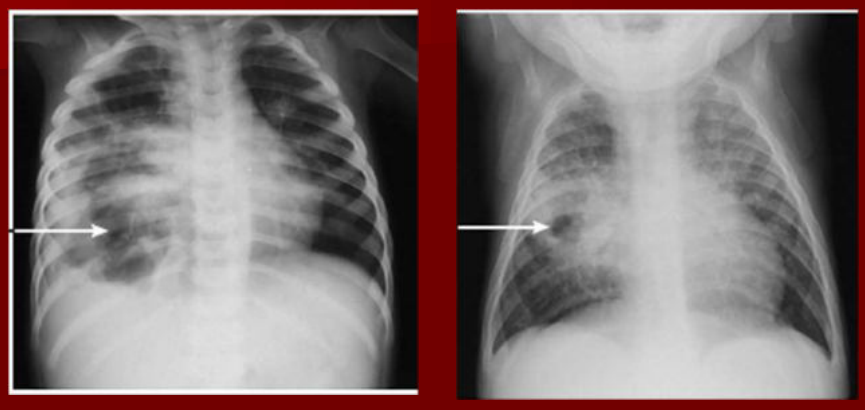

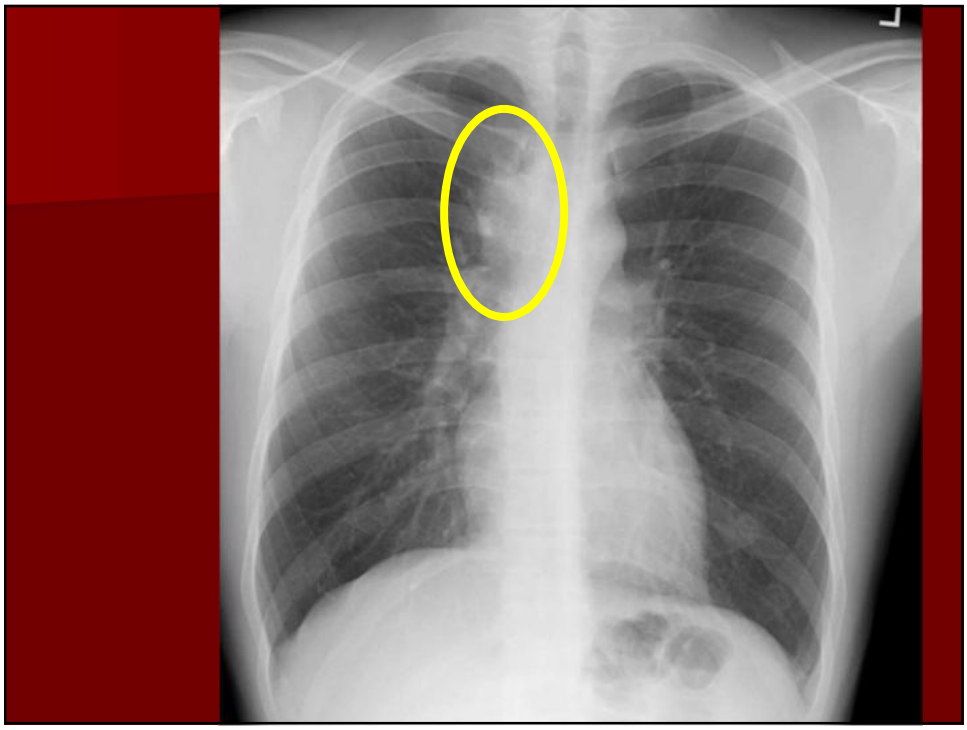

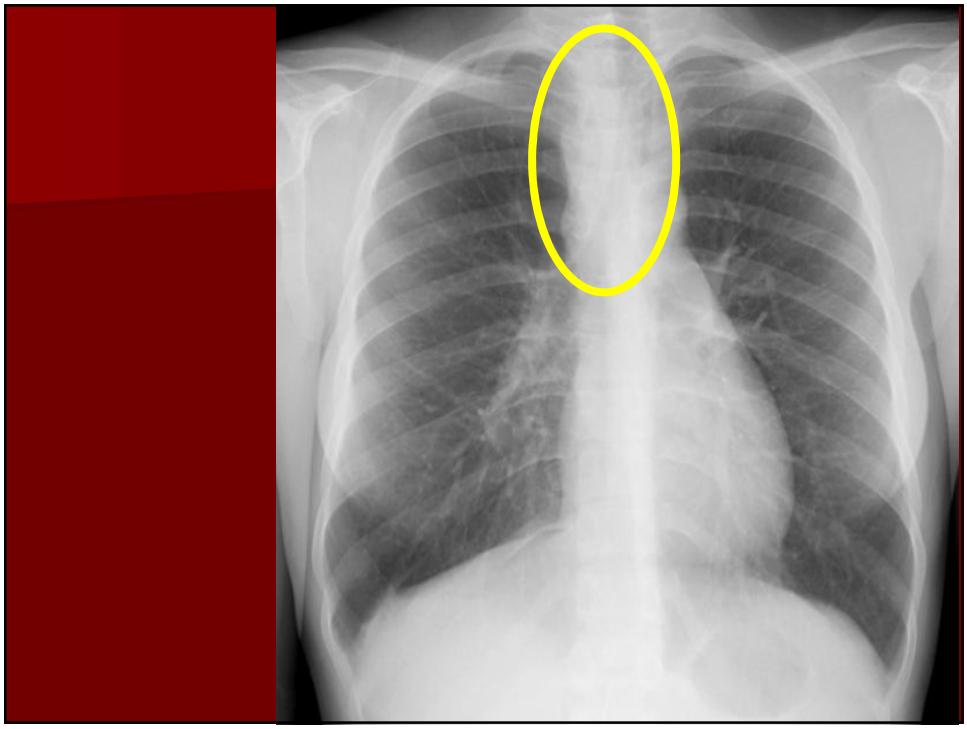

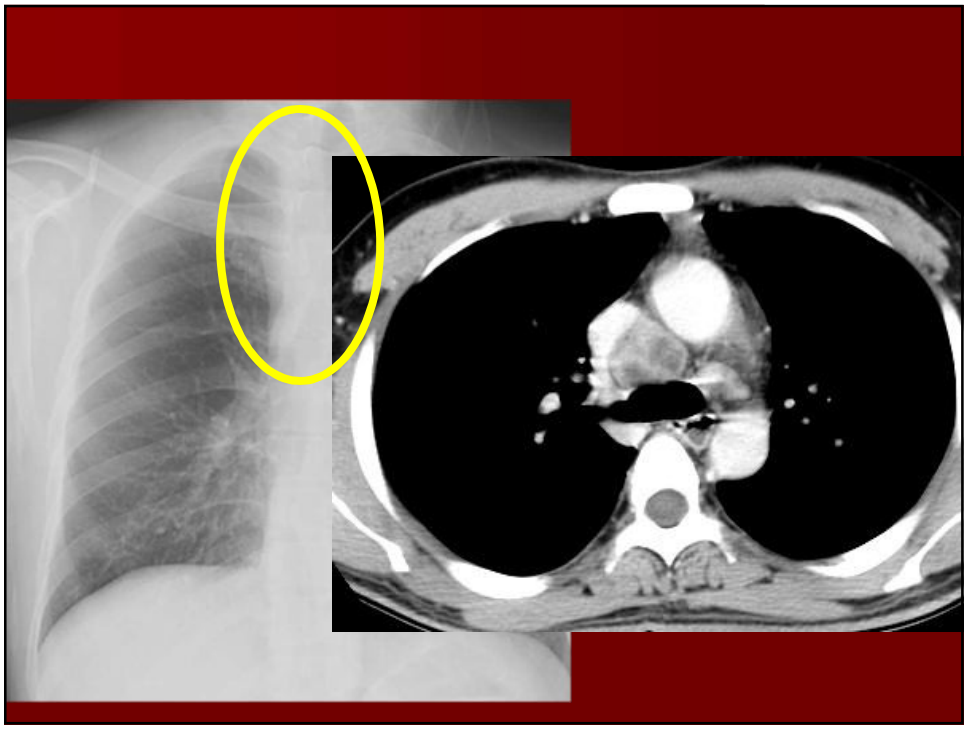

Chụp cắt lớp vi tính

- Khẳng định sự hiện diện hạch bạch huyết quanh đường dẫn khí trung tâm.
- Hạch thường xuất hiện các ổ giảm tỷ trọng vùng trung tâm (hoại tử), tăng ngấm thuốc đường viền vùng ngoại vi.

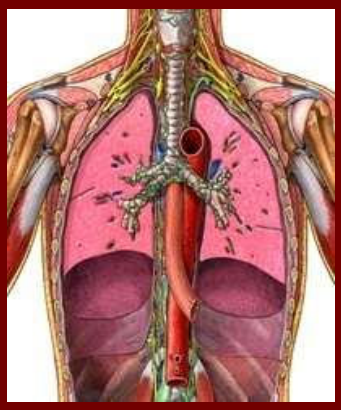

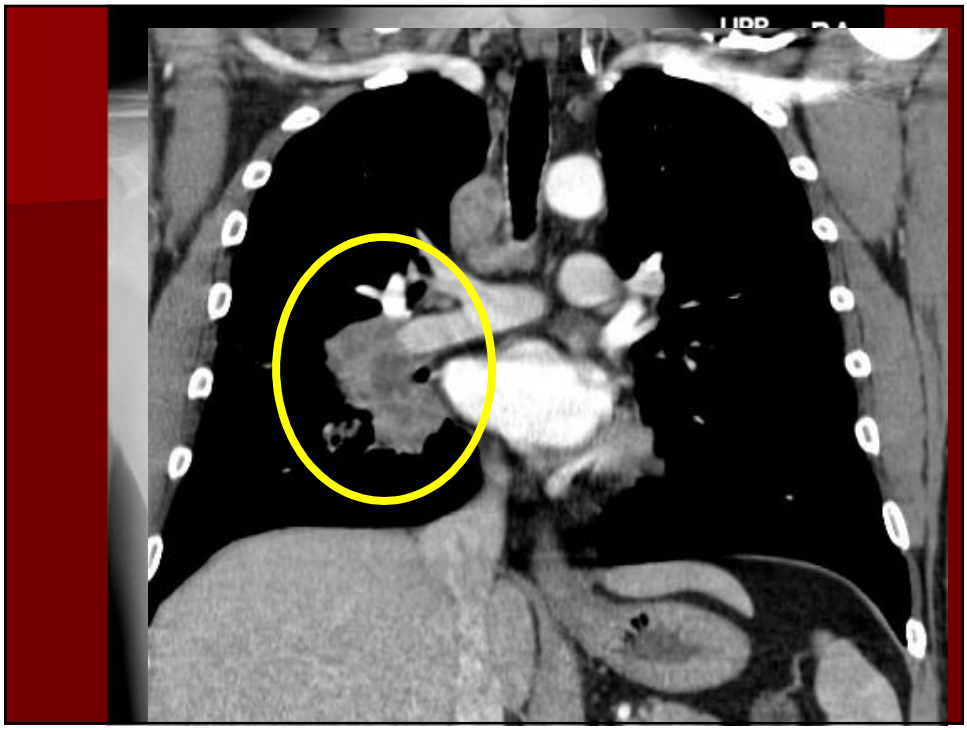

Hạch hoại tử trung tâm

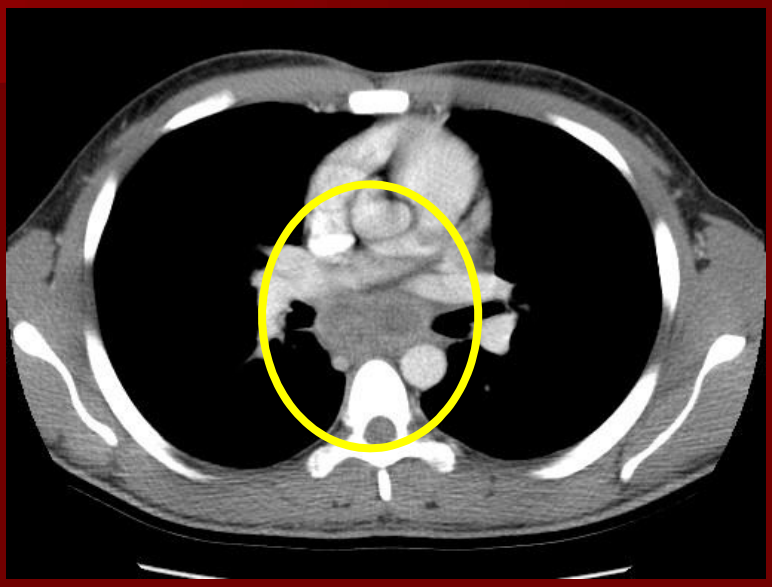

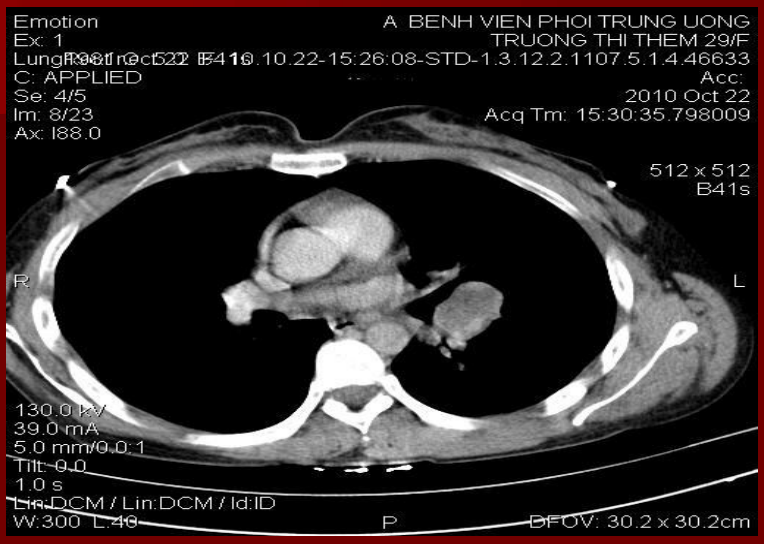

2. Lao tiên phát: khỏi bệnh

- Bình thường.
- Các nốt vôi hóa nhỏ nhu mô.
- Vôi hóa hạch rốn phổi (đơn lẻ, thành dãy).
- Sỏi phế quản rất hiếm gặp.

3. Lao phổi thứ phát – Postprimary Reactivation TB

- Thất bại của phức hợp miễn dịch.
- ~ 5 -10% lao tiên phát/lao khởi đầu.
- Phân loại : - Lao kê.
  - Lao phổi thâm nhiễm sớm.
  - Lao phổi mạn tính.

3.1. Lao kê

- Lan truyền theo đường máu tới phổi, các cơ quan khác.
- Chiếm 1-3% các trường hợp lao phổi.
- Nốt nhỏ, KT đều # 1-2mm, đều tuổi, phân bố đều khắp hai trường phổi.

Lao kê

Lao kê

Lao kê: Chẩn đoán phân biệt

- Di căn ung thư thể kê

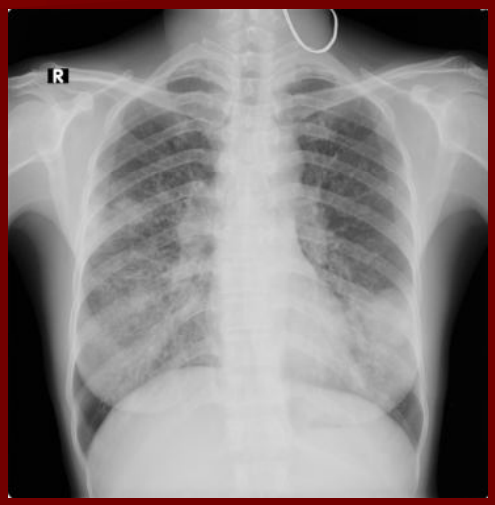

Lao kê: Chẩn đoán phân biệt

- Bệnh bụi phổi :
  - Nốt tập trung nhiều vùng rốn phổi, tỏa xuống hai đáy
  - Tiền sử nghề nghiệp.

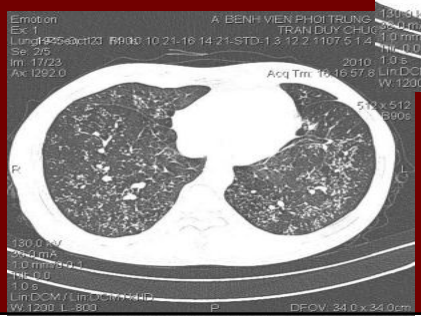

Lao kê: Chẩn đoán phân biệt

- Ứ huyết do các bệnh tim :
  - Hình tổn thương thường tập trung vùng rốn phổi.
  - Hình tim bệnh lý.

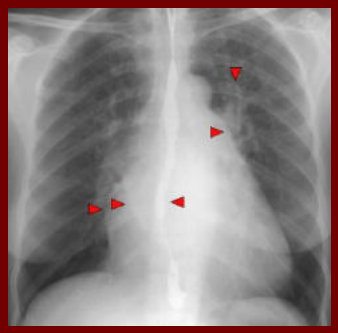

Lao kê: Chẩn đoán phân biệt

- Viêm phổi kẽ tăng sinh bạch mạch (LIP)

3.2. Lao phổi thứ phát – Postprimary Reactivation TB)

- Thất bại của phức hợp miễn dịch.
- ~ 5% lao tiên phát/lao khởi đầu .
- Phân loại : - Lao kê.
  - Lao phổi thâm nhiễm sớm.
  - Lao phổi mạn tính.

3.2.1. Lao phổi thâm nhiễm sớm

- Quá trình trung gian giữa lao tiên phát/lao khởi đầu và lao phổi mạn tính.
- XQ thường qui :
  - Đám mờ ~ mô kẽ (kính mờ), gianh giới không rõ. Hoặc,
  - Nốt mờ tròn, ĐK # 1 – 2 cm (hiếm)
  - Vị trí : vùng dưới đòn, góc ngoài
  - Biến đổi nhanh : ĐT tốt => mất
    Không ĐT => thâm nhiễm => hang, tổn thương #

3.2.1. Lao phổi thâm nhiễm sớm

- Chẩn đoán phân biệt :
  - Thâm nhiễm mau bay (KST, SVT)
  - Viêm phổi không điển hình.

Lao phổi thứ phát – Postprimary Reactivation TB

- Thất bại của phức hợp miễn dịch.
- ~ 5% lao tiên phát .
- Phân loại : - Lao kê.
  - Lao phổi thâm nhiễm sớm.
  - Lao phổi mạn tính.

3.2.2.Lao phổi mạn tính

- Lao nốt, U lao
- Lao hang
- Lao xơ
- Ngoài ra có thể gặp :
  - TDMP kèm các tổn thương lao các loại
  - Viêm phổi do lao (phế viêm lao)

CCấu trúc phế nang

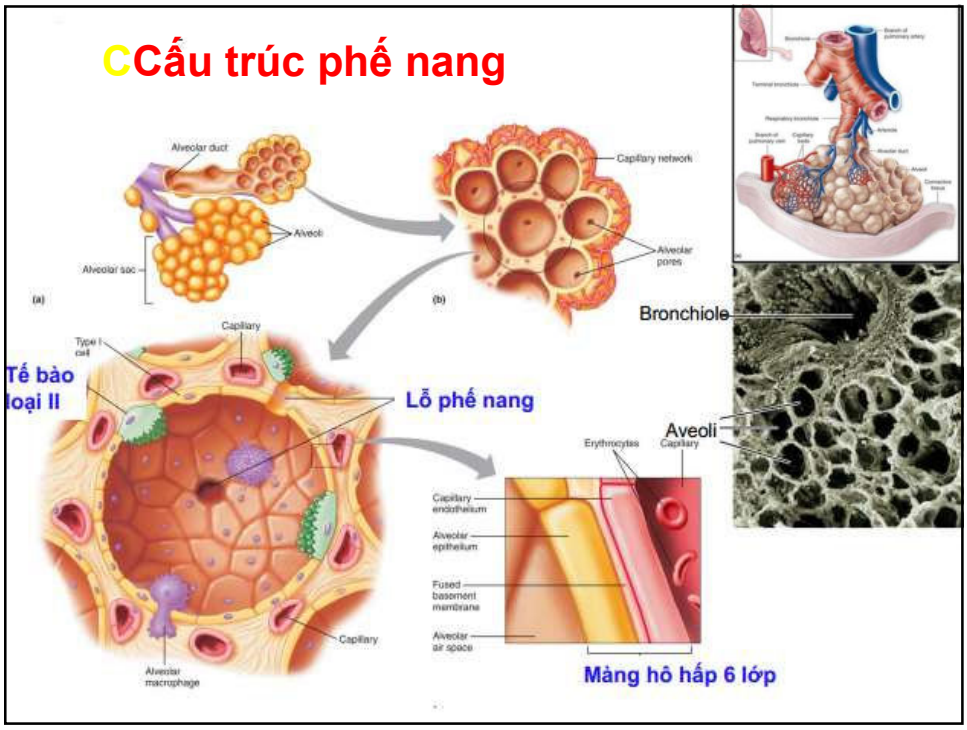

3.2.2.1. Lao nốt

- Lao lan truyền theo đường dẫn khí =>sinh nhầy đúc đặc đường dẫn khí nhỏ và phế nang phía ngoại vi=> hình cành – nụ cây (chồi nụ)
- Nụ: Nốt mờ, ĐK # 3 – 15 mm.
- Tổn thương "nụ" lan tràn qua lỗ phế nang => tập trung thành đám > thâm nhiễm.
- "Thâm nhiễm" tiến triển => hang hóa/ xơ hóa/vôi hóa (tổn thương lao phổi mạn tính).

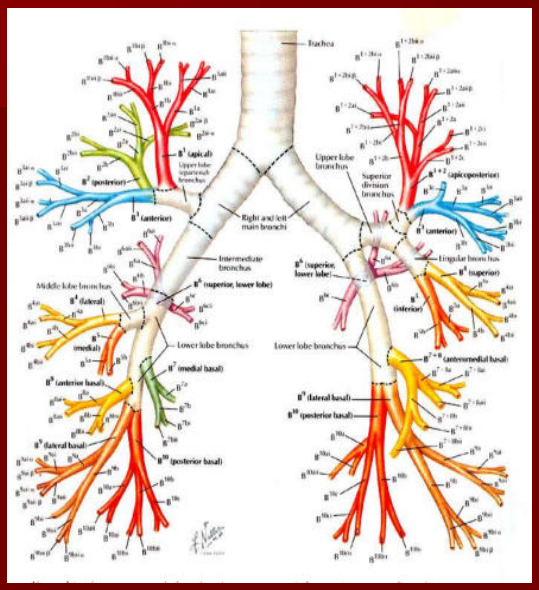


Lao nốt : Hình cành – nụ cây

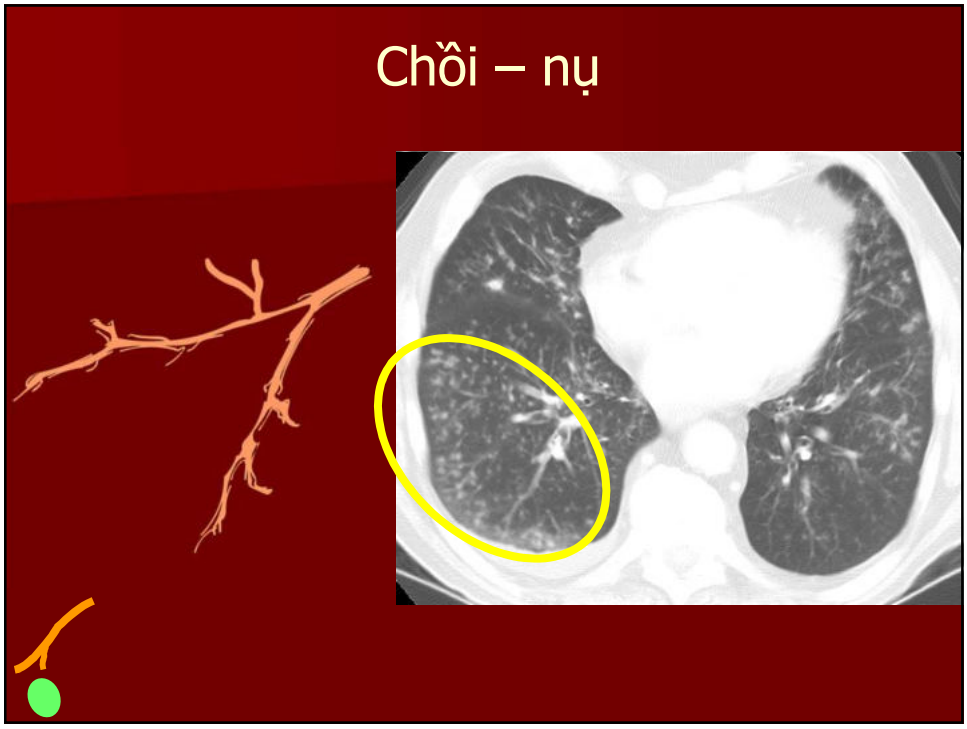
Chồi – nụ

Lao lan truyền theo đường dẫn khí

- Lao lan truyền theo đường dẫn khí
- Hít vào.

Chồi – nụ, giãn PQ

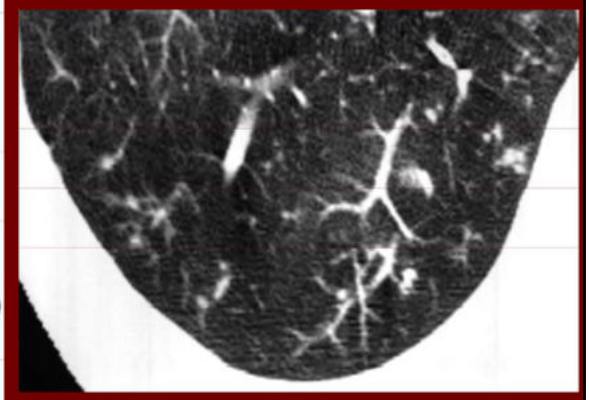

Chồi – nụ

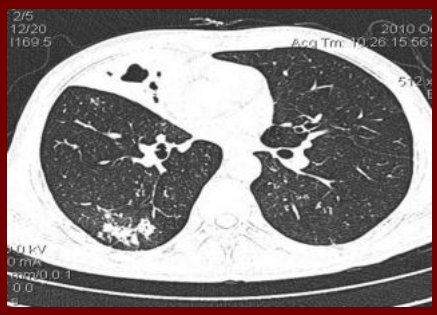

Chồi – nụ

Chồi – nụ

Chồi – nụ

* Chẩn đoán phân biệt:

- Các bệnh lý nhiễm trùng phổi có tổn thương đường dẫn khí nhỏ: VK, VR, nấm, KST …
- Viêm toàn tiểu phế quản lan tỏa.
- Hiếm gặp: Cystic fibrosis; Dyskinetic cilia syndrome, Yellow nail syndrome; Congenitial Immudificiency states.

Thâm nhiễm nốt

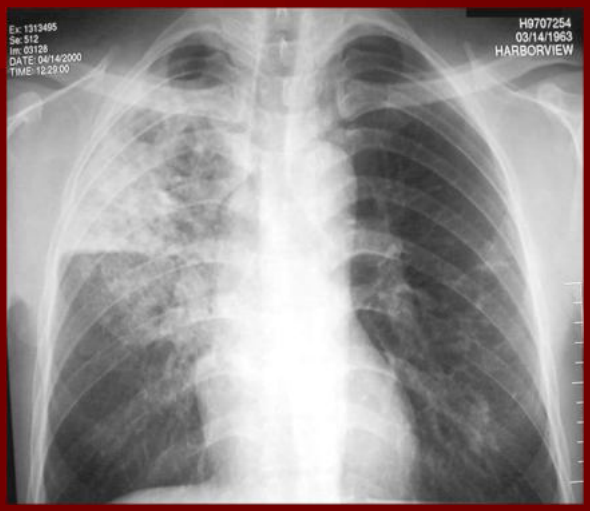

Thâm nhiễm nốt

Thâm nhiễm nốt

- Đám thâm nhiễm
- Hang (thành dày)

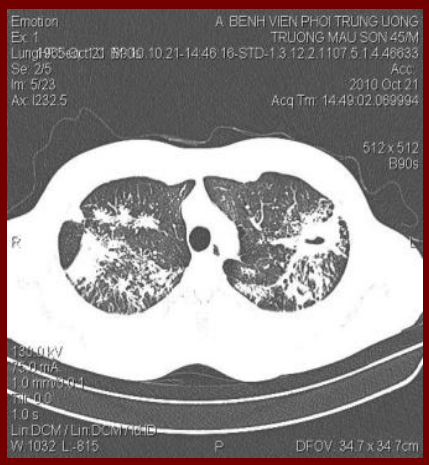

3.2.2.2. U lao

- 5% BN lao.
- Hình mờ tròn, nhẵn, ~1 to 4 cm
- Cấu trúc GPB : Pho mát (bã đậu trung tâm, bao quanh bởi tổ chức mô bào & TB khổng lồ).
- 80% là đơn độc.
- Tổn thương vệ tinh
- ổn định hoặc tăng kích thước trên XQ.
- Thay đổi hoặc không trong liệu trình điều trị.

U lao

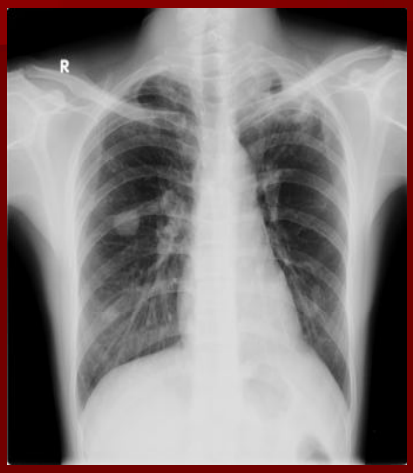

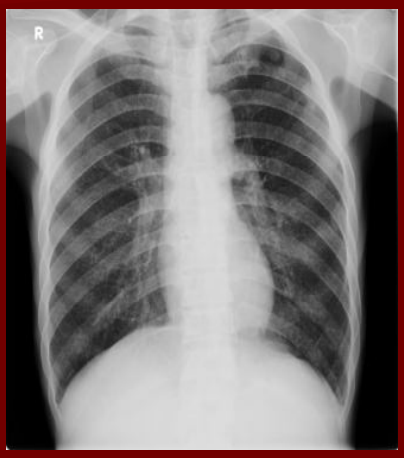

U lao

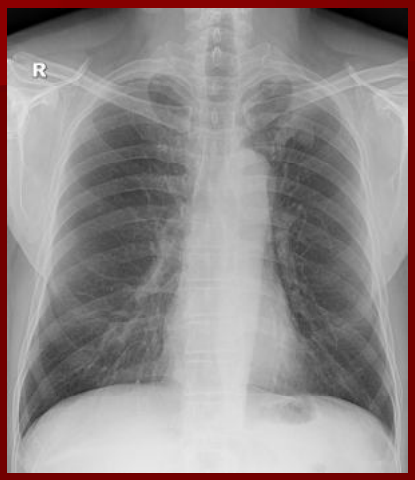

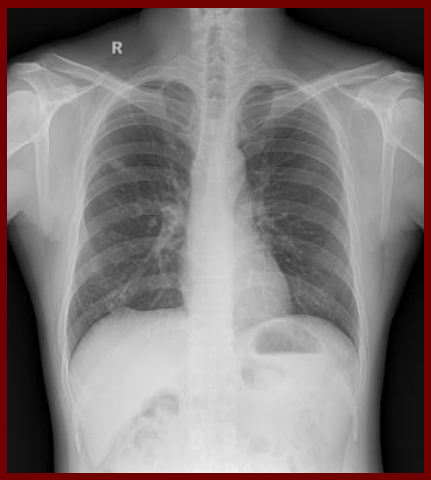

U lao

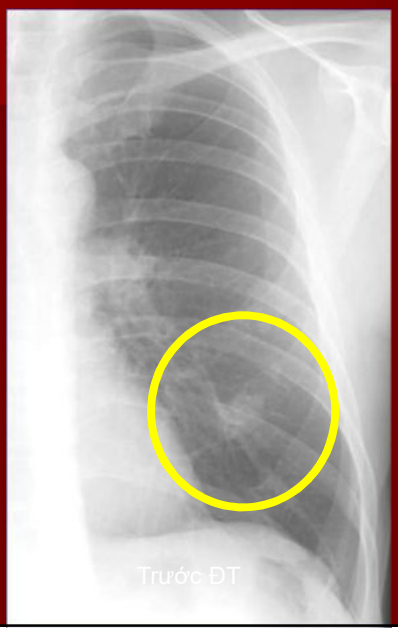

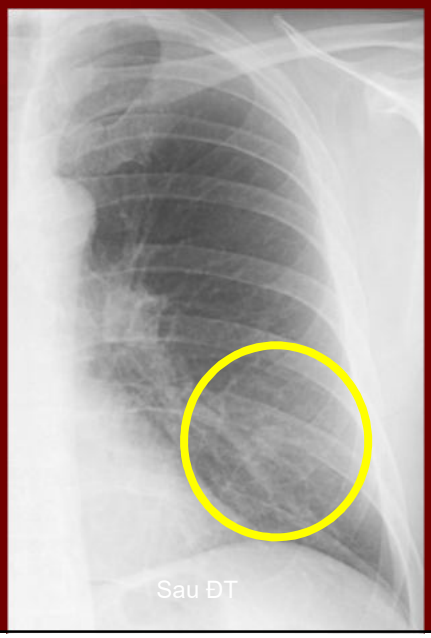

3.2.2.3. lao hang

- Định nghĩa:
  - Bóng sáng
  - Đường bờ liên tục, khép kín.

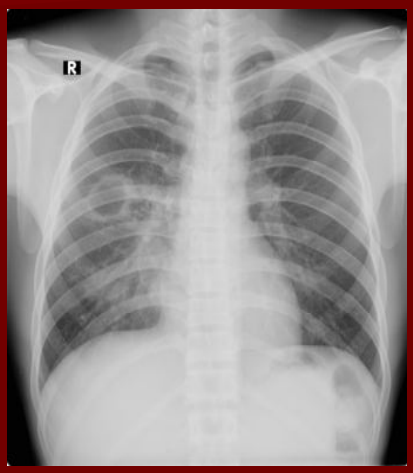

3.2.2.3. lao hang

- CLVT:
  - Rõ.
  - Tổn thương vệ tinh.
  - Bất thường trong hang
  - Chẩn đoán phân biệt.

lao hang

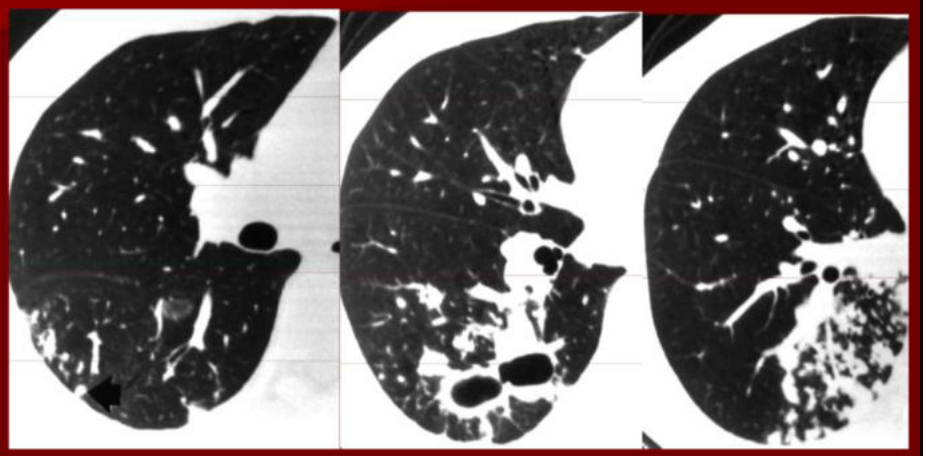

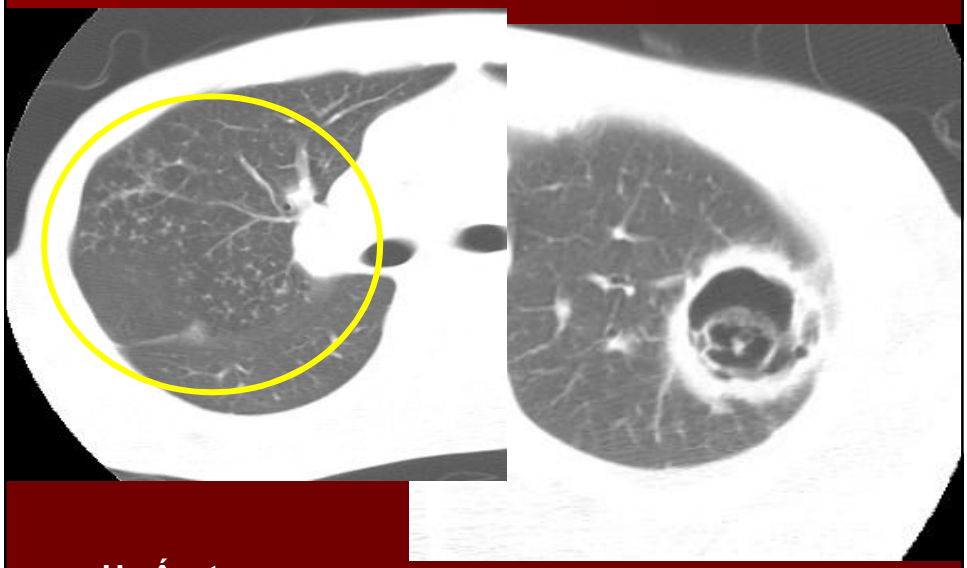

U nấm trong hang lao

U nấm trong hang lao

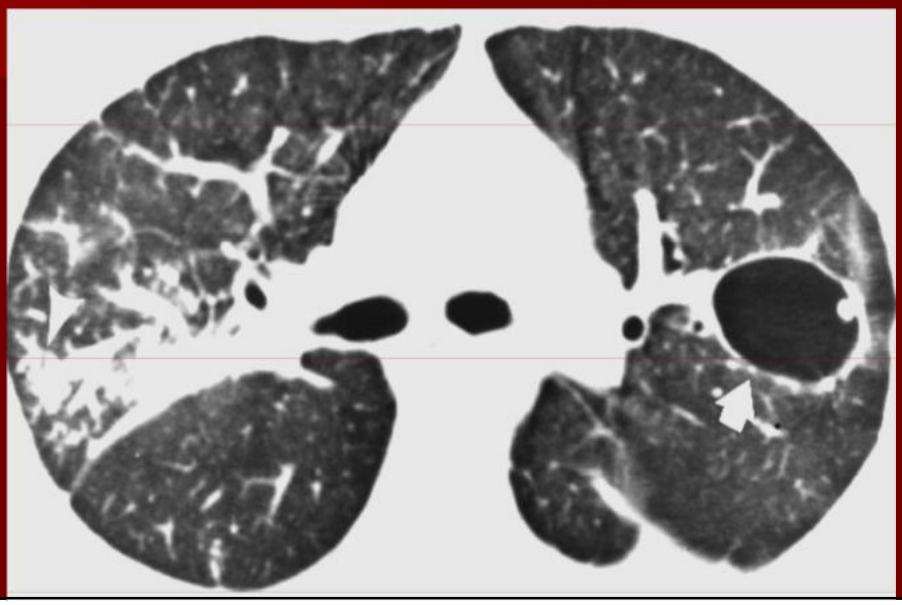

lao hang

- Chẩn đoán phân biệt :
  - Hang áp xe.
  - Hang K (nguyên phát, di căn dạng hang)
  - Kén phổi (thành dày).

3.2.2.4. lao xơ

- Xơ hóa:
  - Co kéo khí PQ, cơ hoành …
  - Co nhỏ thể tích lồng ngực bên tổn thương
  - Tăng thể tích, quá sáng phổi đối diện (thở bù)
  - Ít thay đổi qua các lần chụp .

3.2.2.5. TDMP

- Rất thay đổi.
- Không đặc hiệu.
- Thường gặp trong lao sau sơ nhiễm hơn trong lao sơ nhiễm.

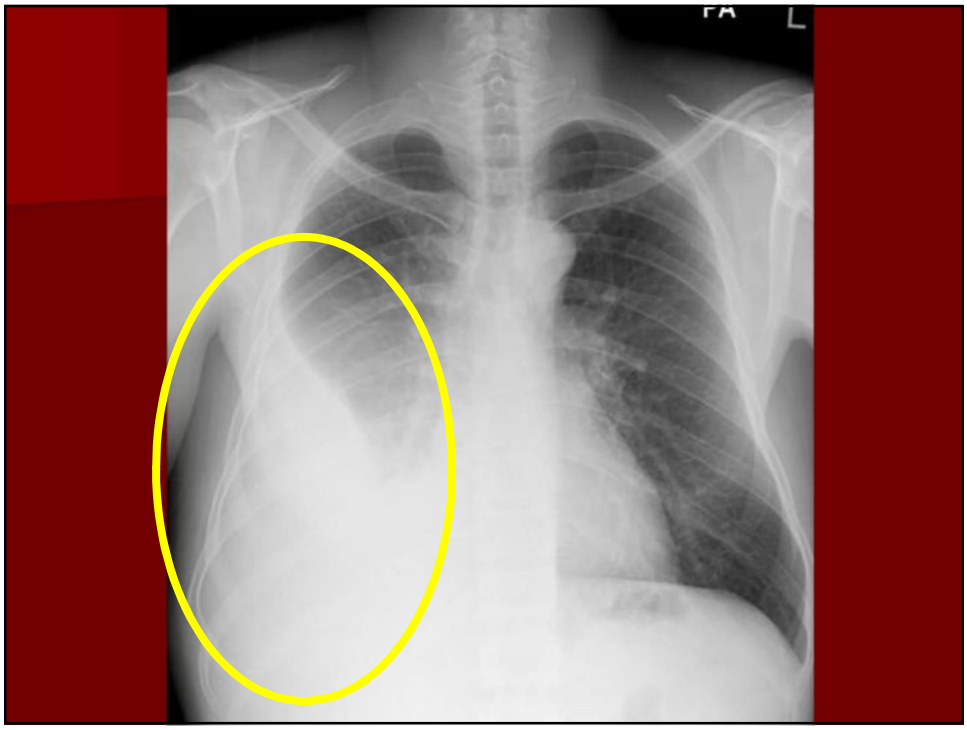
PA
L

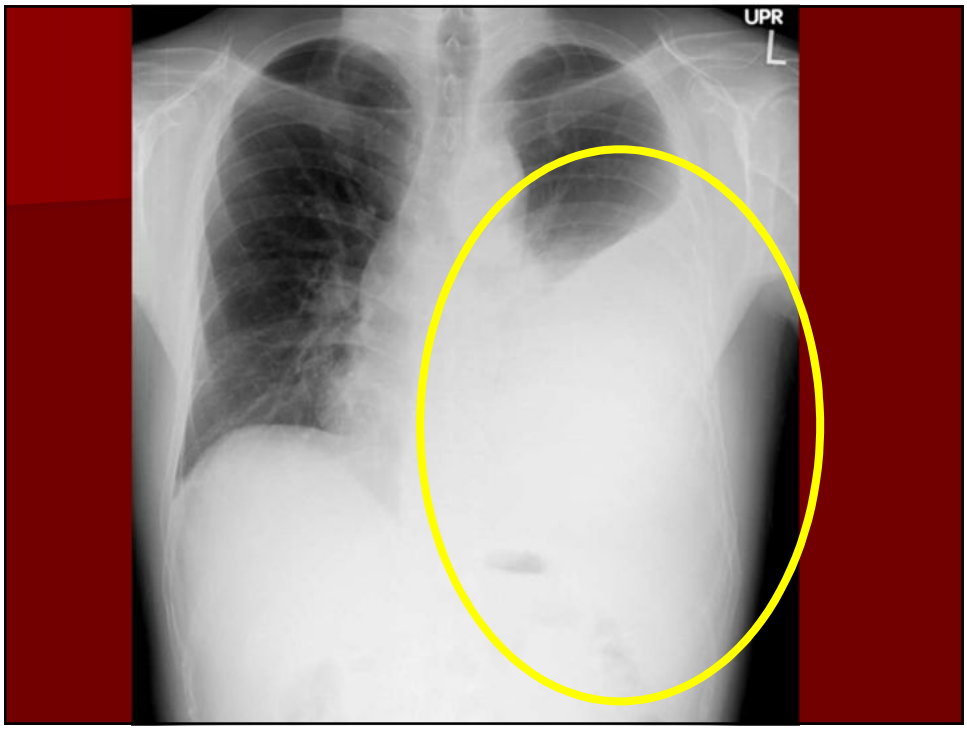
UPR
L

Sau 9 tháng ĐT

Sau 2 tuần điều trị

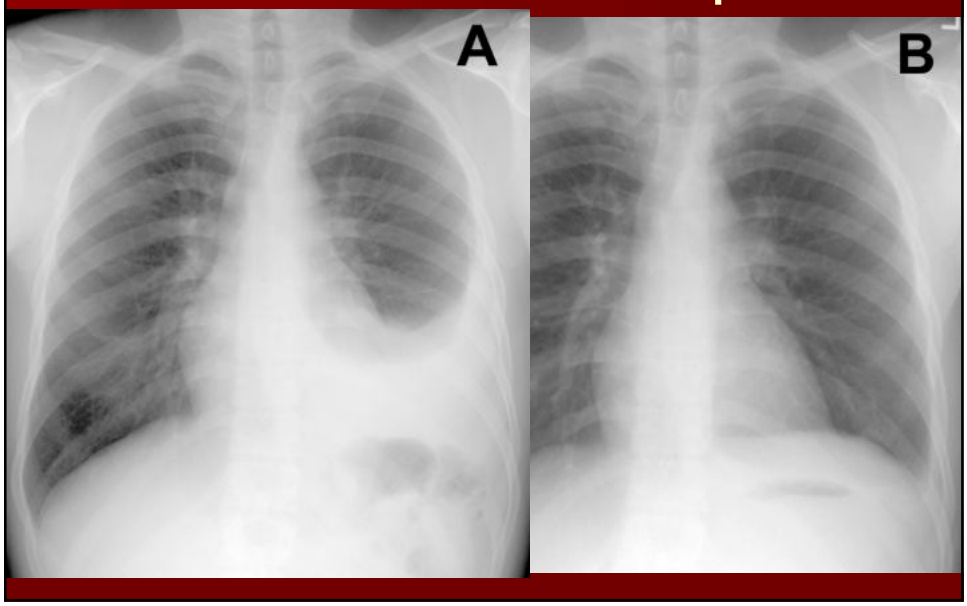

Sau 7 tuần điều trị

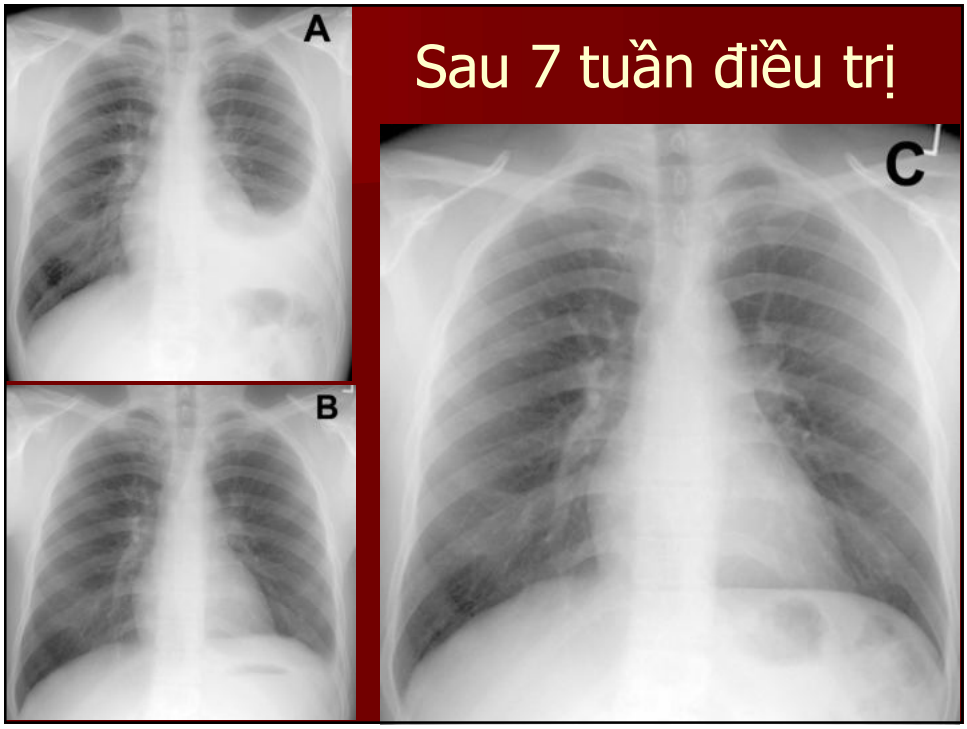

Sau 12 tuần điều trị

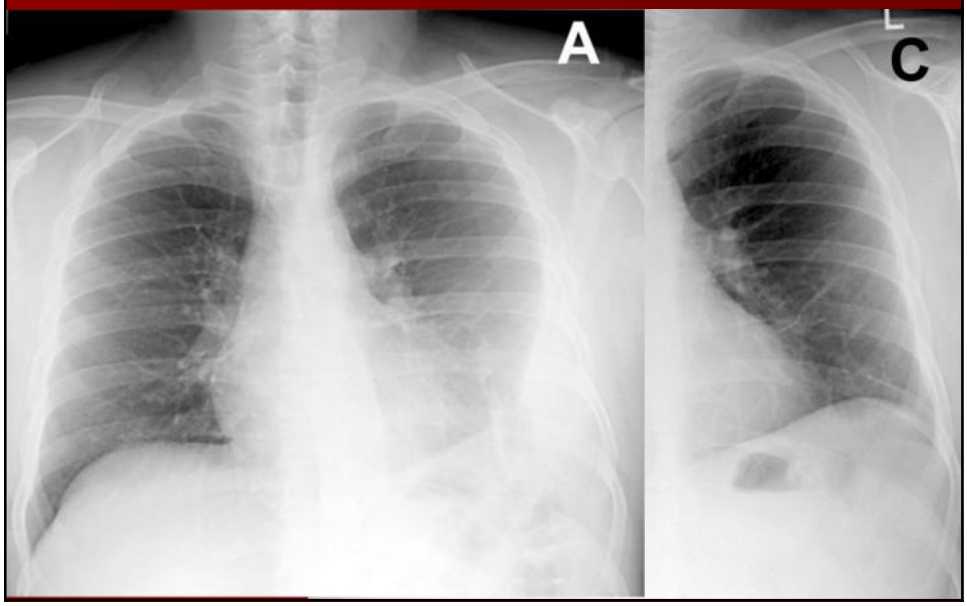

Sau 9 tháng điều trị

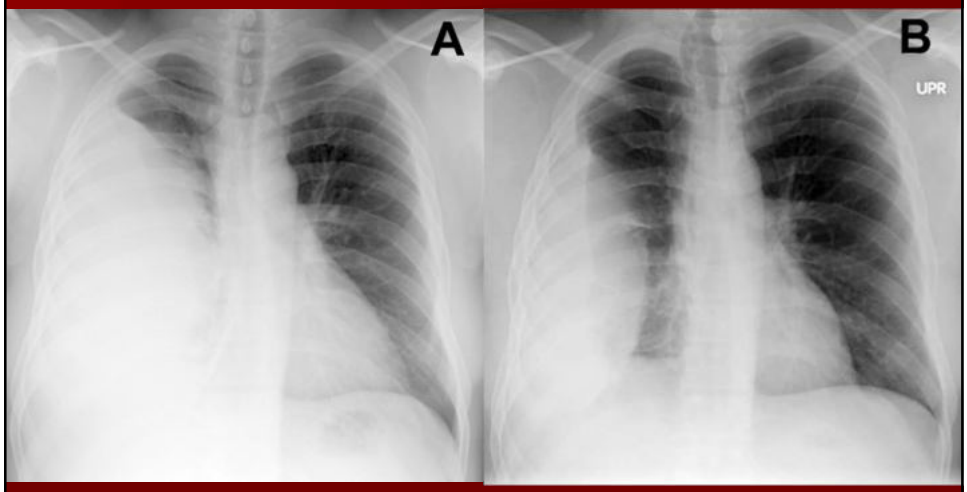

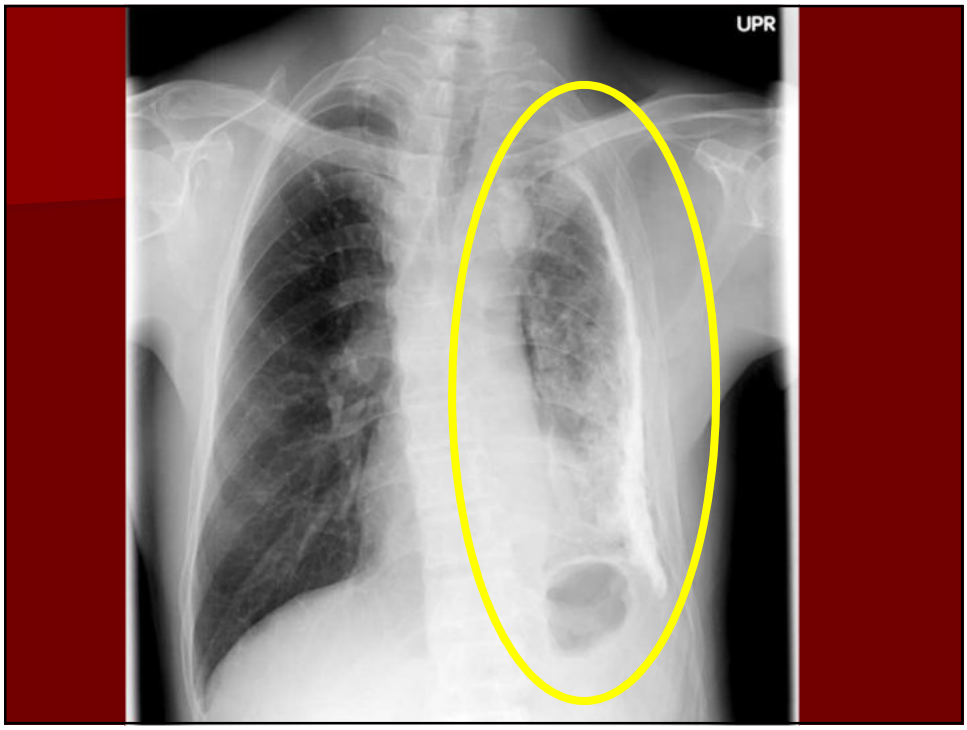

3.2.2.6. Viêm phổi do lao

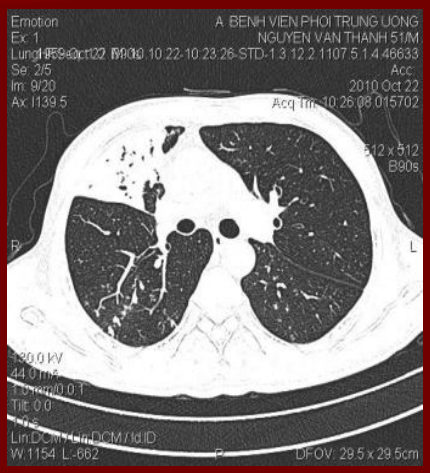

Viêm phổi do lao

Lao phổi mạn tính : Quy luật đặc thù

- Tổn thương cơ bản của lao: Hạch to, Thâm nhiễm, nốt, hang, vôi, xơ hóa, đông đặc,TDMP
- Ở vùng cao hai phổi: thùy trên, PT VI
- Đối xứng : Ngang ở cao, chéo trên – dưới bên đối diện (hiếm ngang dưới đơn thuần)
- Không cùng tuổi (mới, cũ đan xen).
- Cải thiện khi điều trị đặc hiệu.

Lao phổi mạn tính

Lao phổi mạn tính

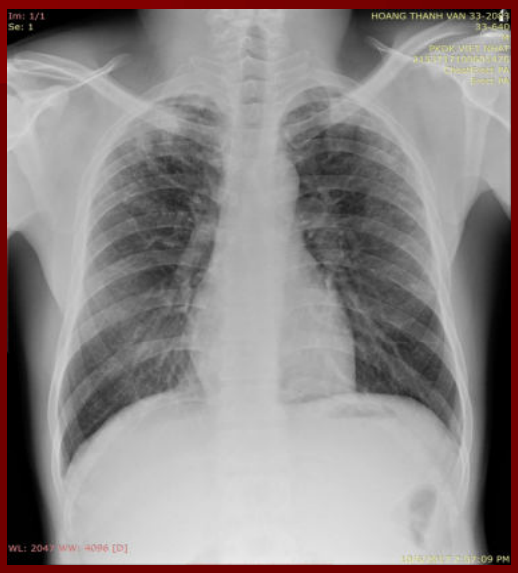

Lao phổi mạn tính

Lao phổi mạn tính

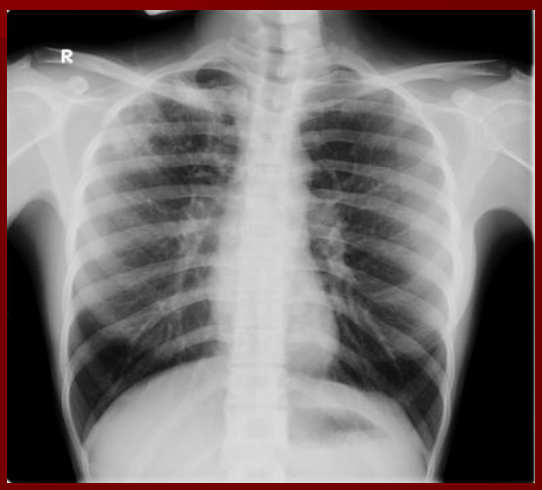

Lao phổi mạn tính

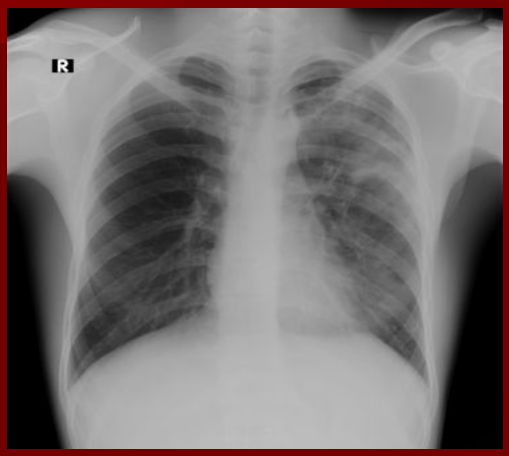

Lao phổi mạn tính

Lao phổi mạn tính

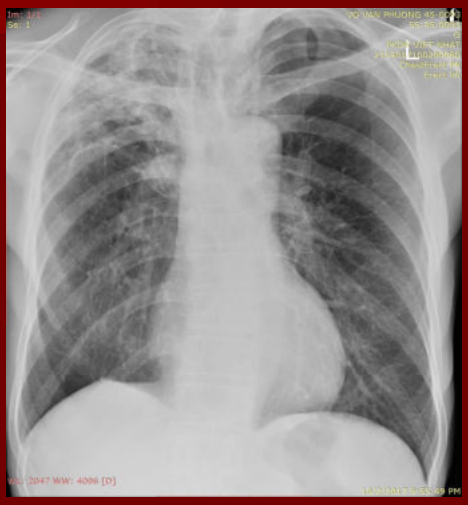

Lao phổi mạn tính : Khỏi bệnh XQ ?

Lao phổi mạn tính

- Không có tiêu chuẩn X quang khỏi bệnh.
- Chỉ có hình X quang di chứng lao phổi.

- Lao phổi tái phát ?

- Lao hoạt động hay không hoạt động ?

Chỉ định chụp cắt lớp vi tính trong lao phổi ?

- Lao khởi đầu.
- Lao thứ phát:
  - Kê
  - Thâm nhiễm sớm
  - Mạn tính :
    - + Nốt (chồi– nụ cây, thâm nhiễm nốt)
    - + U lao
    - + Lao hang
    - + Lao xơ
    - + TDMP
    - + Viêm phổi do lao (phế viêm lao)

Chỉ định chụp cắt lớp vi tính trong lao phổi ?

- Chẩn đoán:
  - AFB (+)
  - AFB (-)
- Theo dõi điều trị.